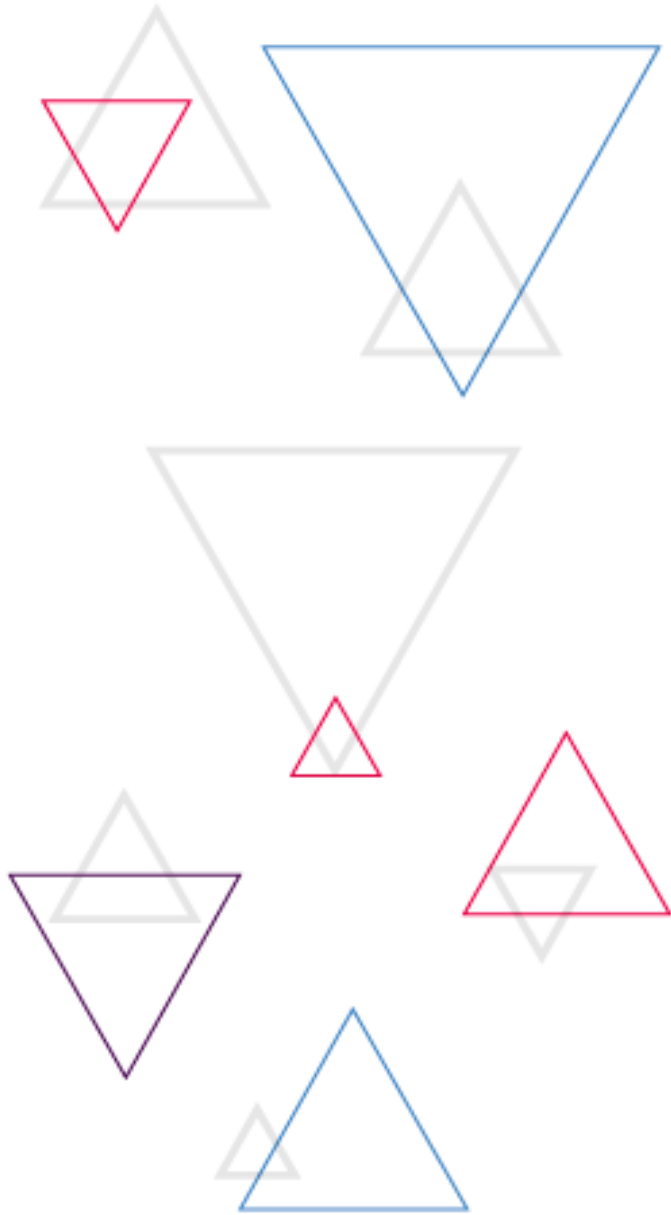

SarcoStage

Actualización en sarcomas

6. Cirugía Oncoplástica en los tumores de partes blandas

Dr Joan Maria Viñals Viñals

Jefe de Servicio de Cirugía Plástica
Hospital Universitari de Bellvitge

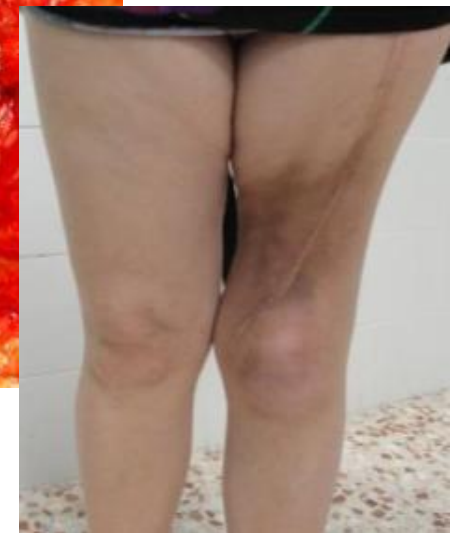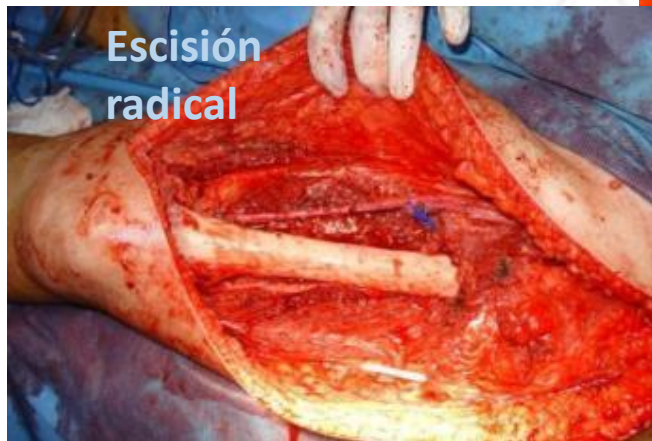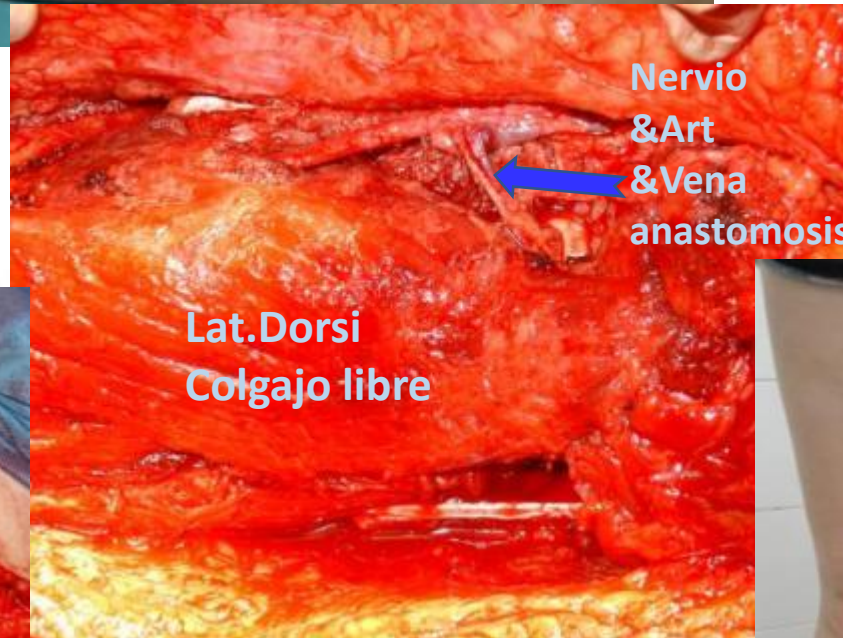
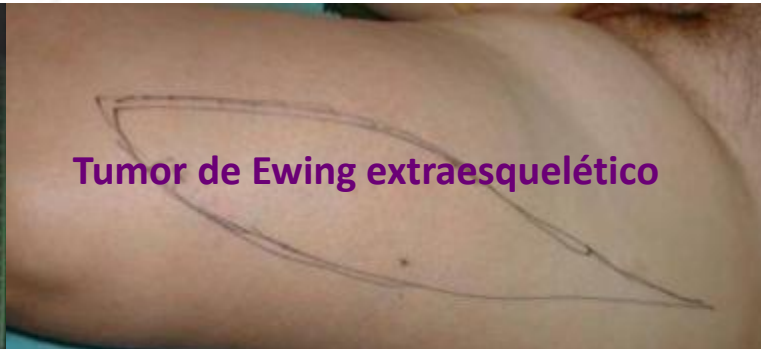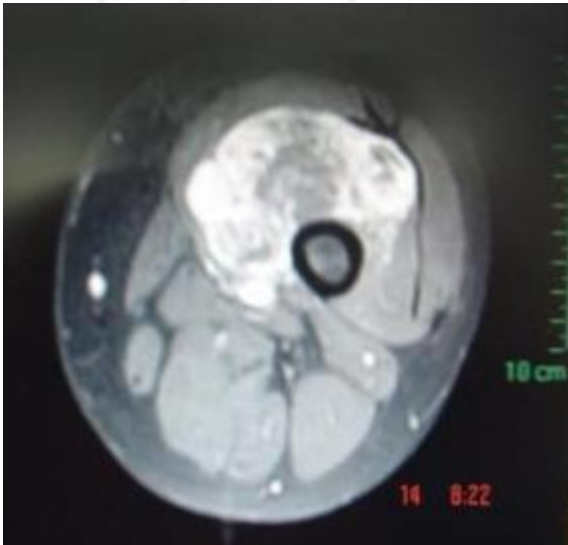
Con el Aval Científico de

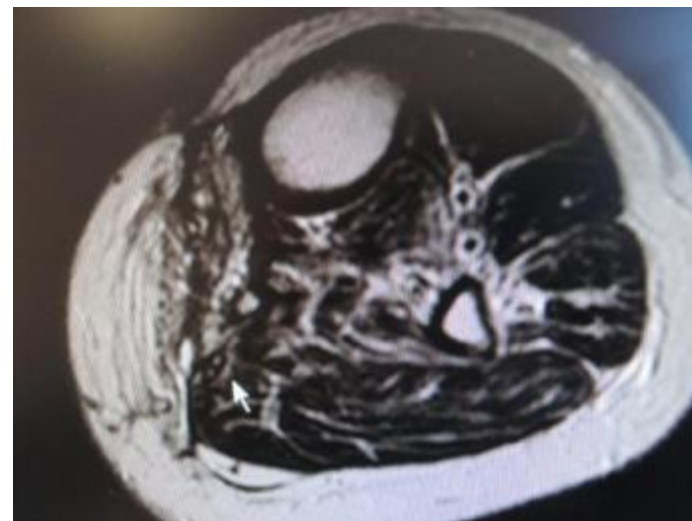
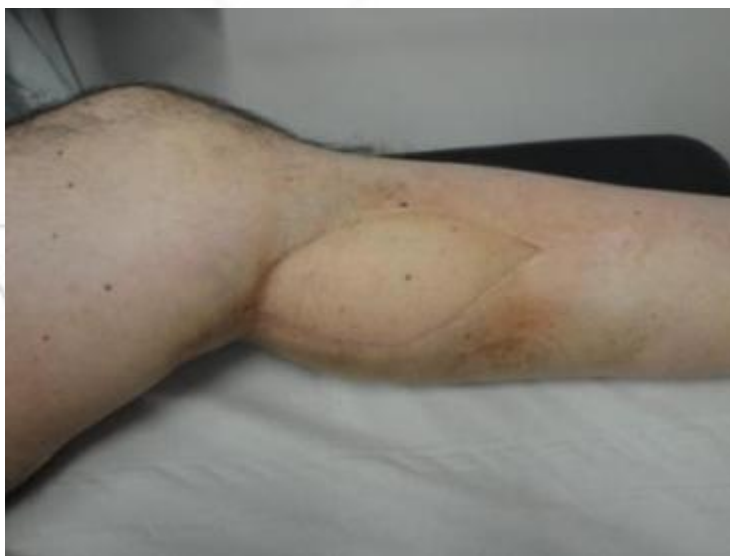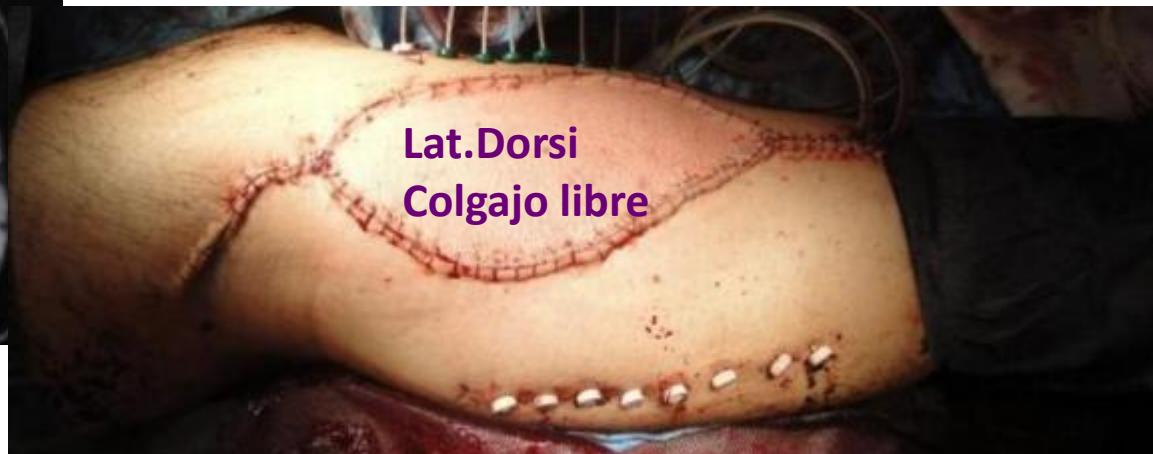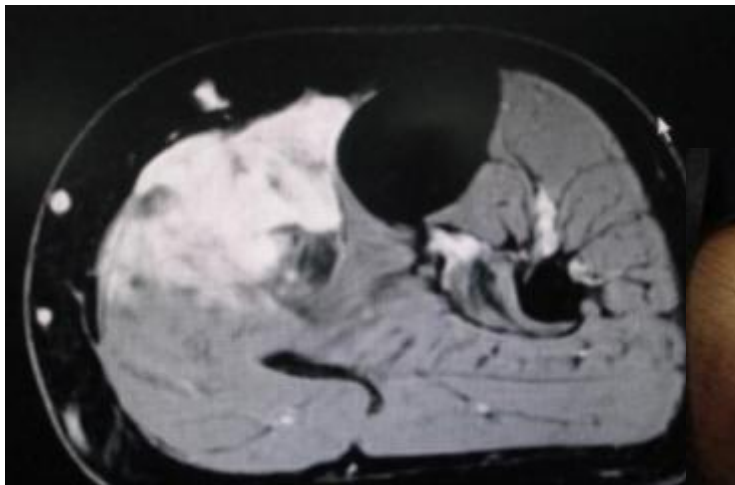


Principales objetivos de la cirugía oncoplástica

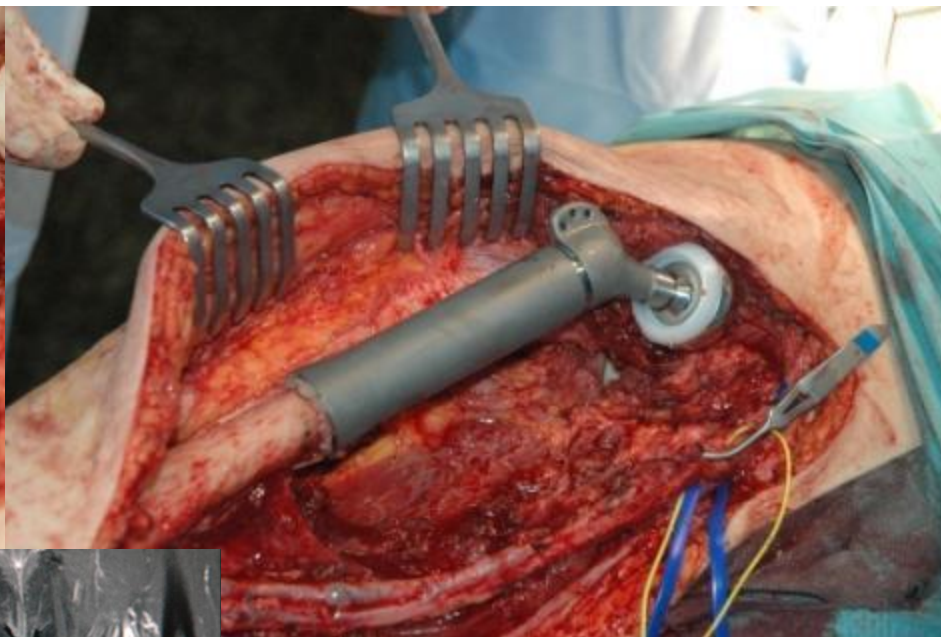
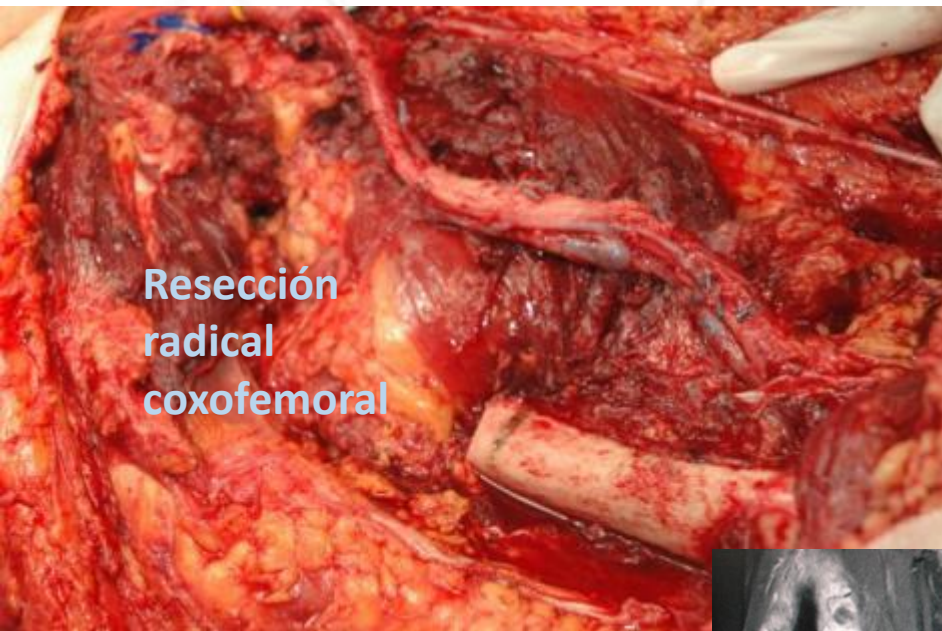
- Correcta extirpación del tumor
- Evitar complicaciones y facilitar tratamientos adyuvantes adicionales
- Evitar complicaciones tras los tratamientos neoadyuvantes
- Reconstruir formas y funciones

Sarcoma de cuádriceps

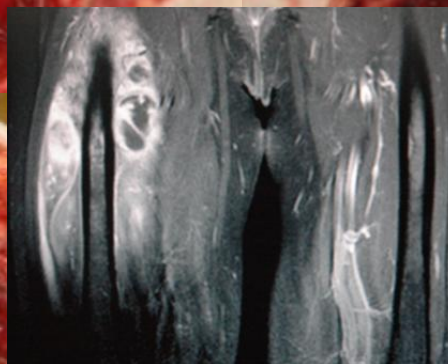
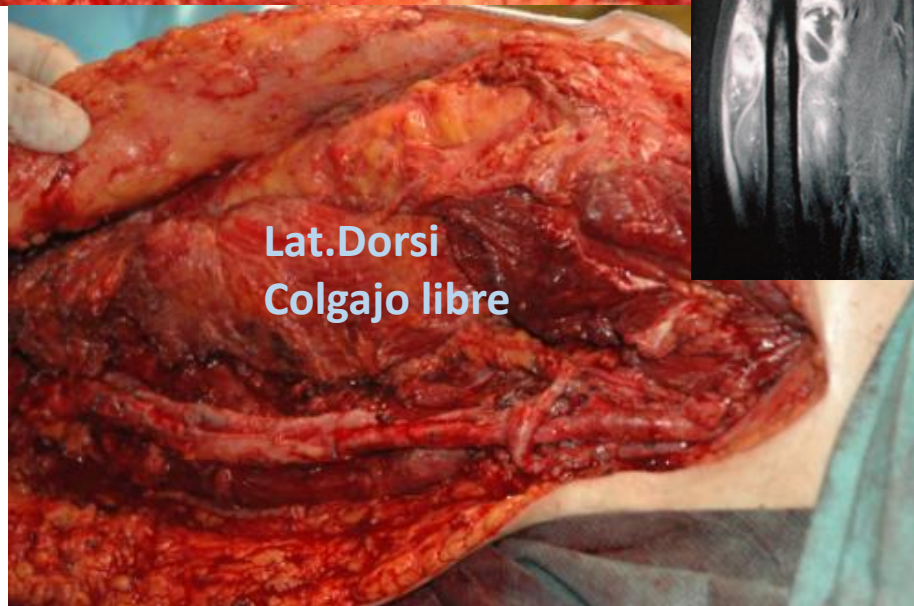




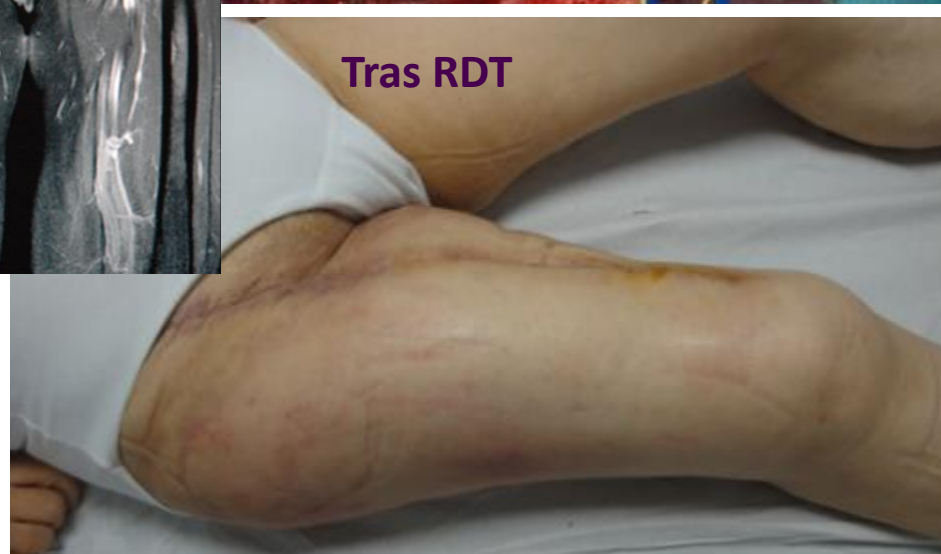**Resección
radical
coxofemoral**

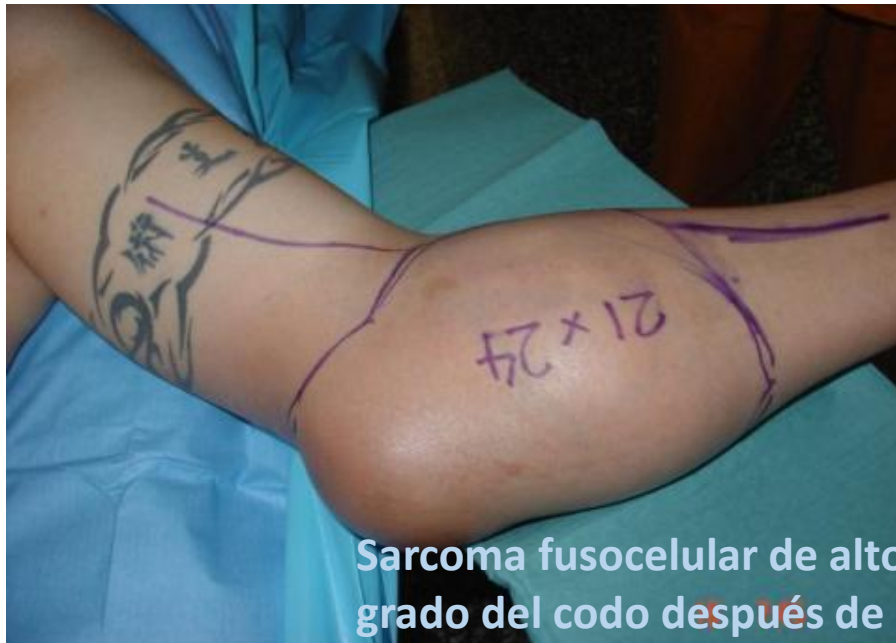

**Lat.Dorsi
Colgajo libre**

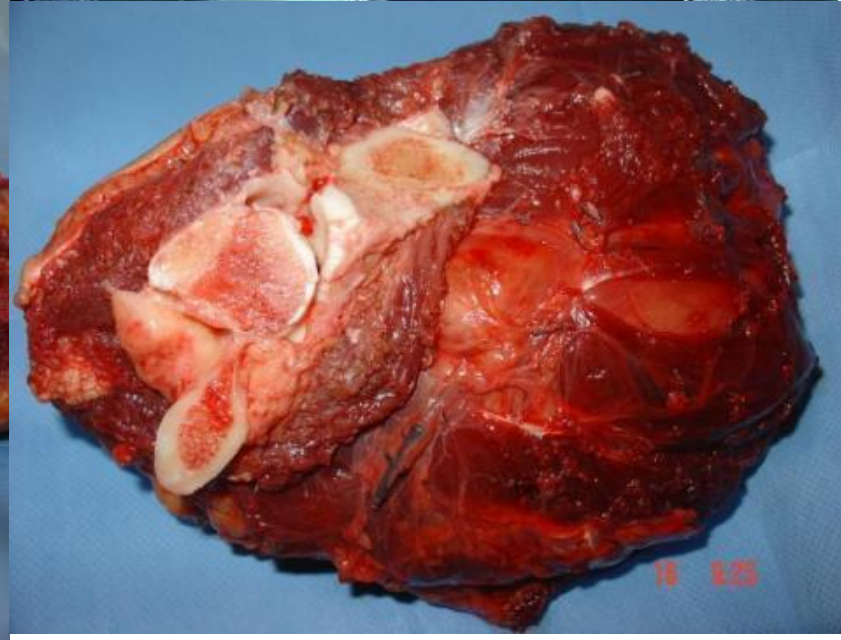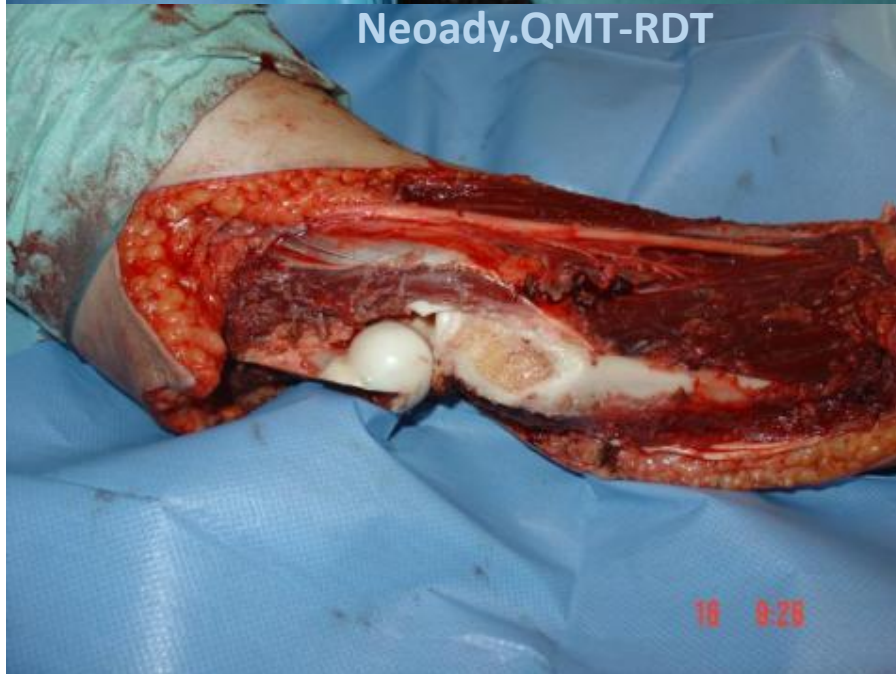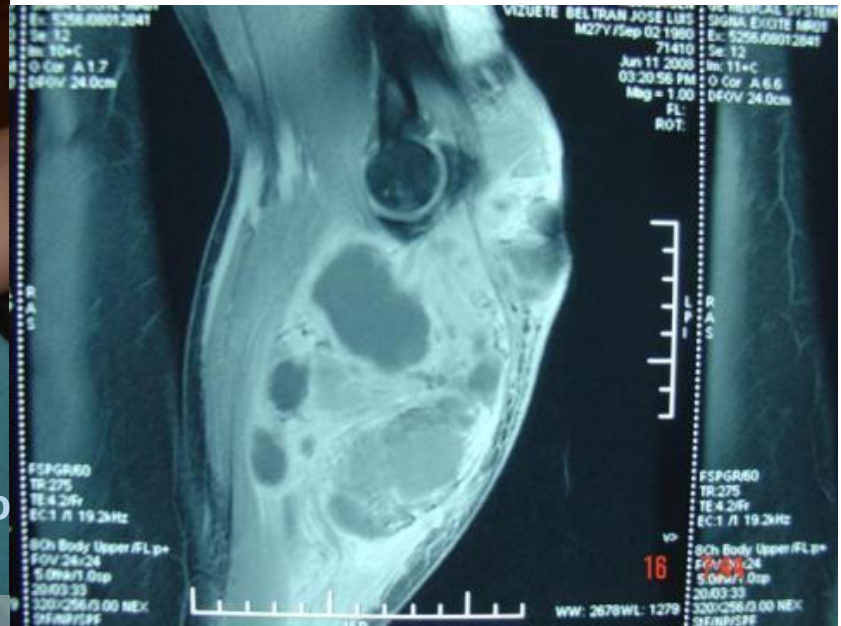


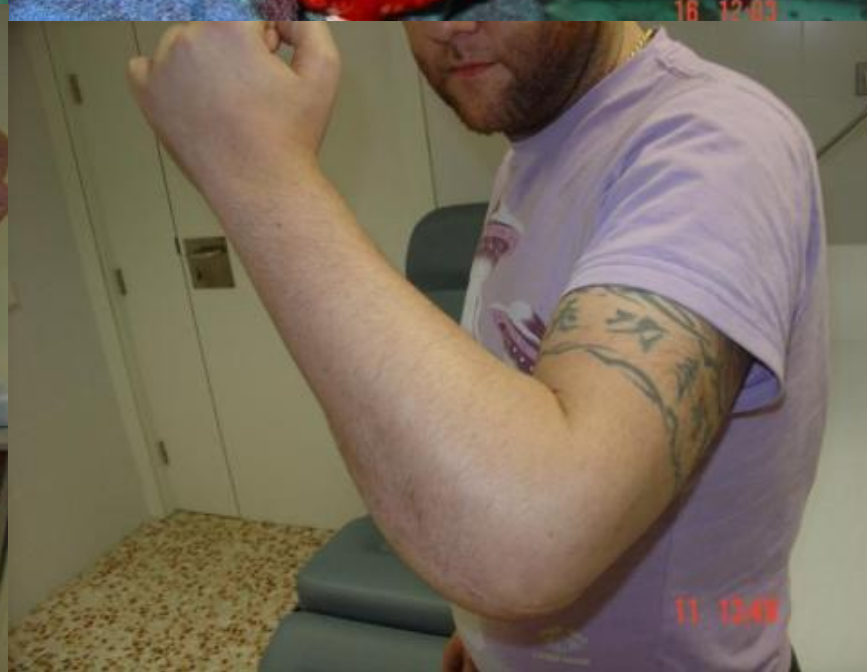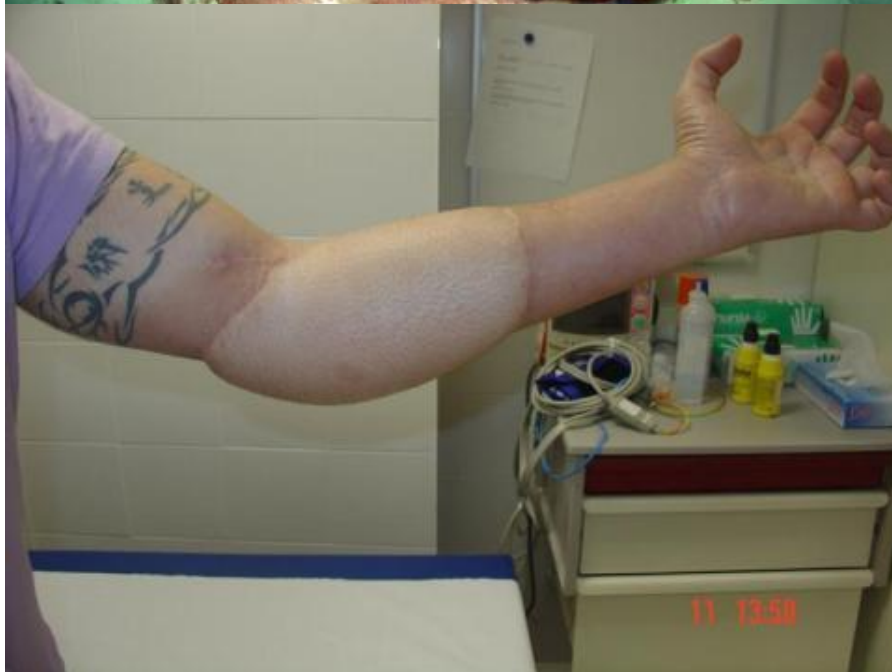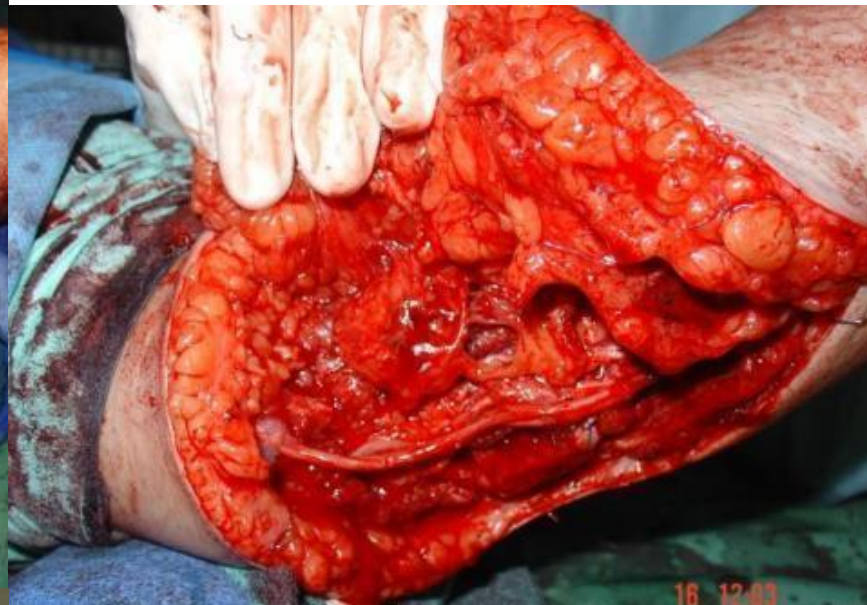
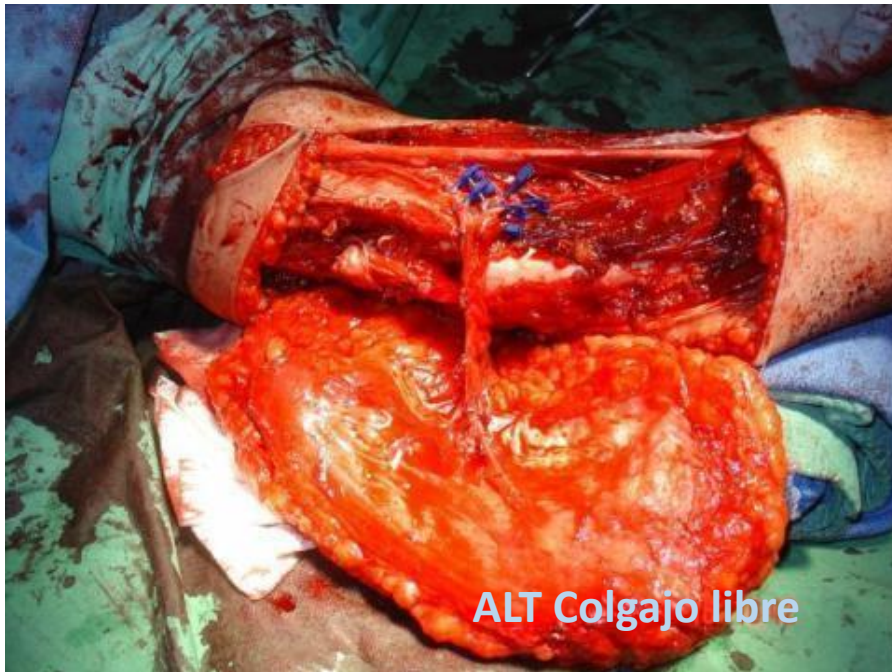
Tras RDT

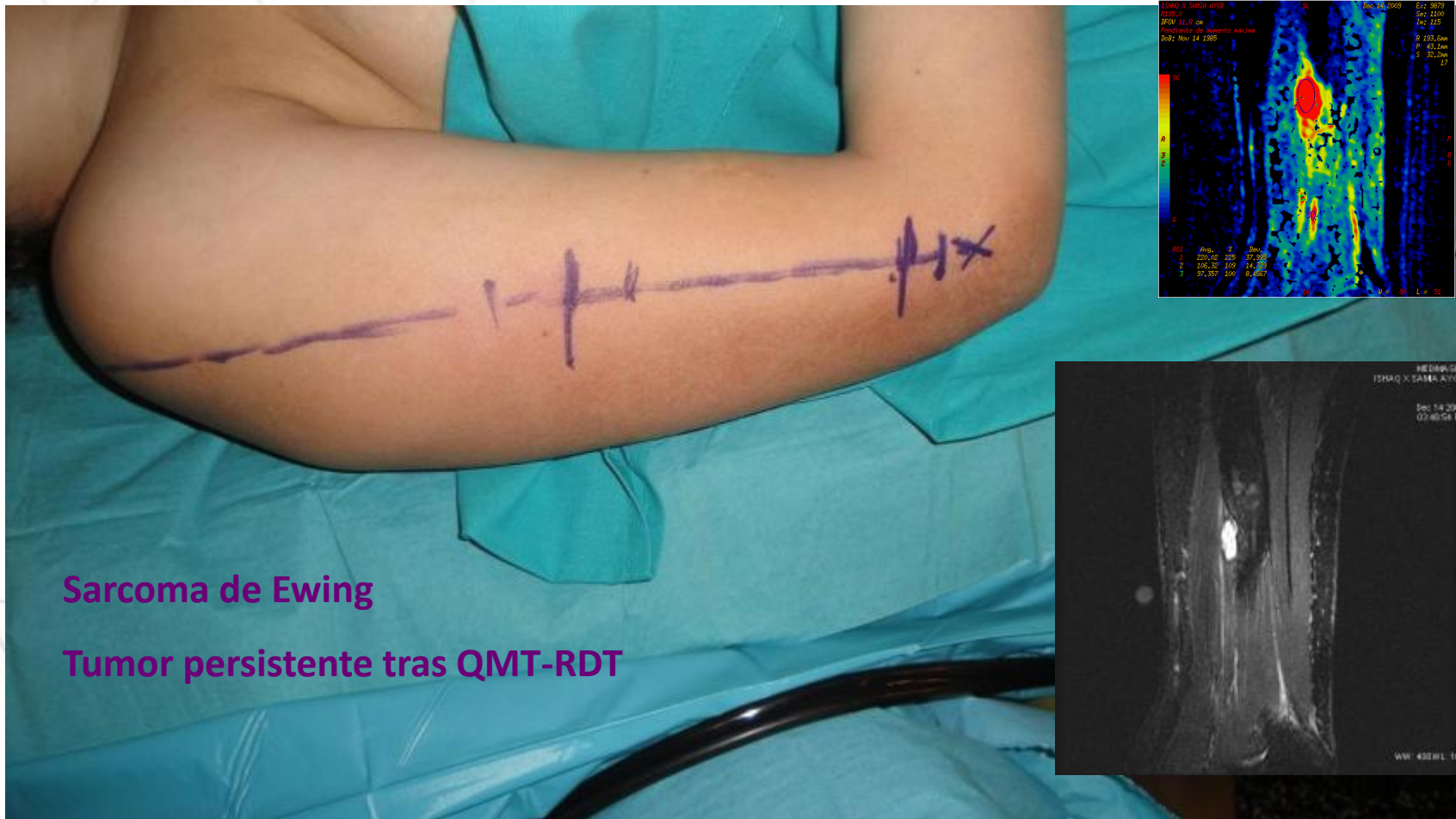




Sarcoma fusocelular de alto grado del codo después de Neoady.QMT-RDT

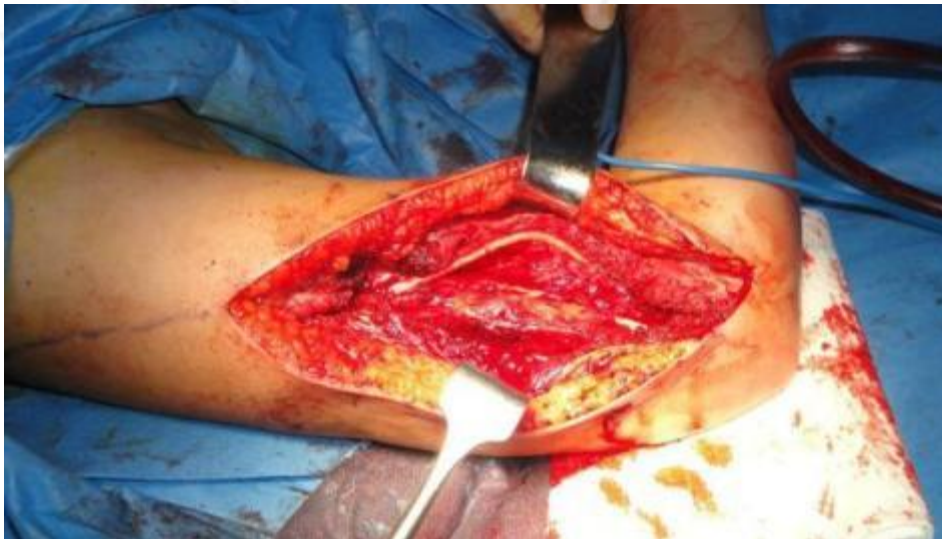



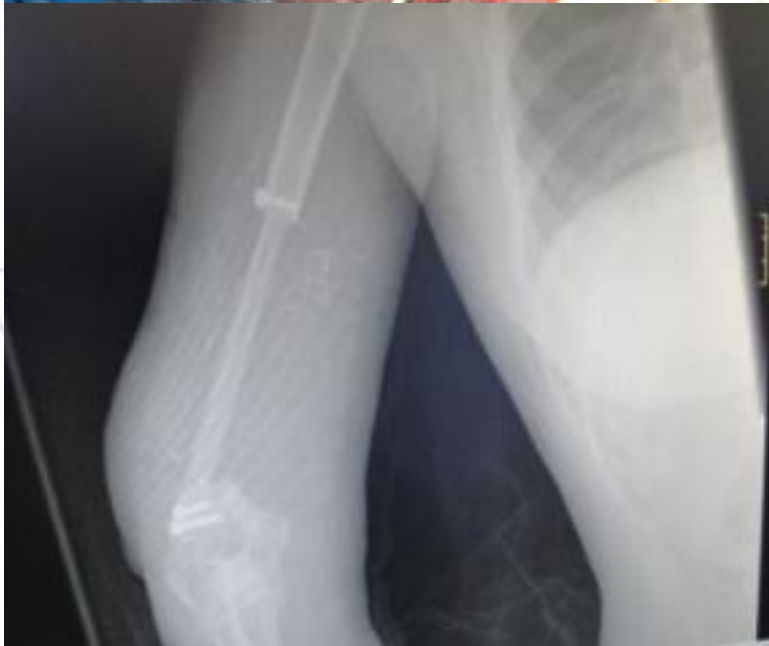

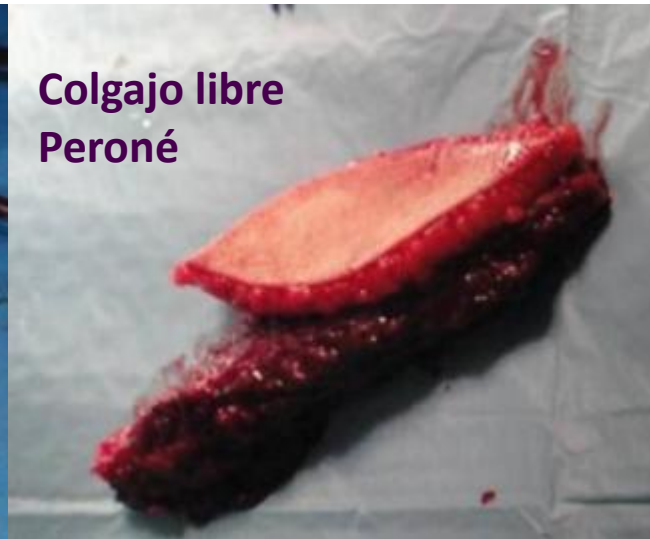
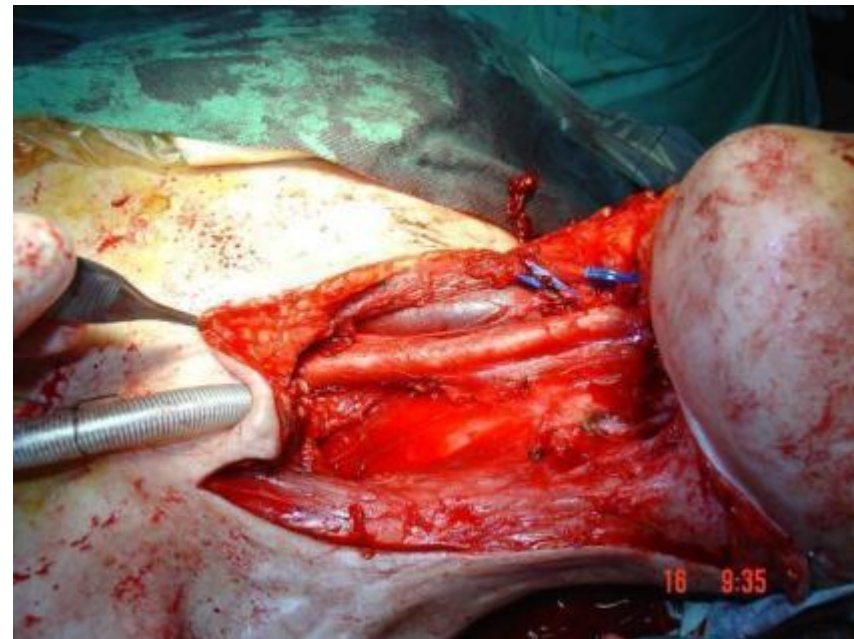
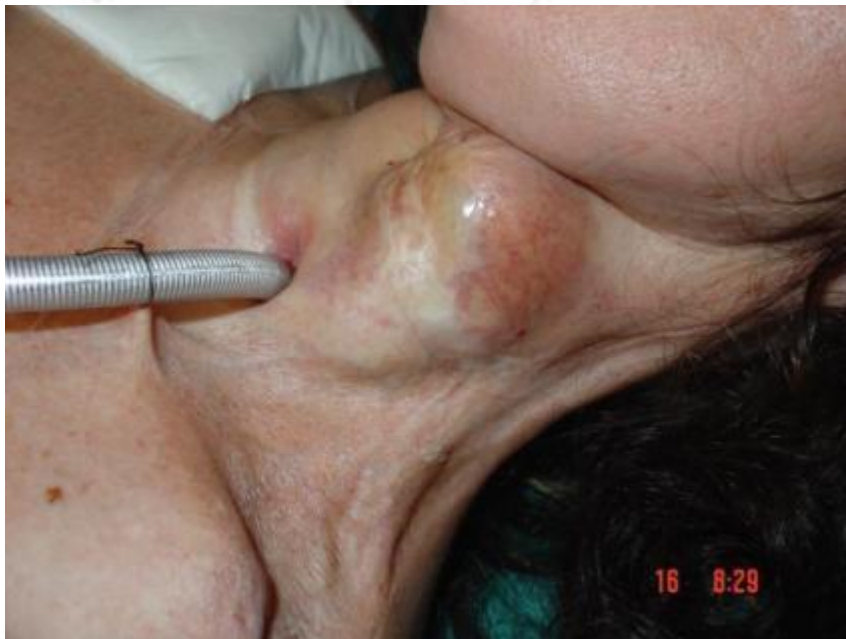Sarcoma de Ewing

Tumor persistente tras QMT-RDT

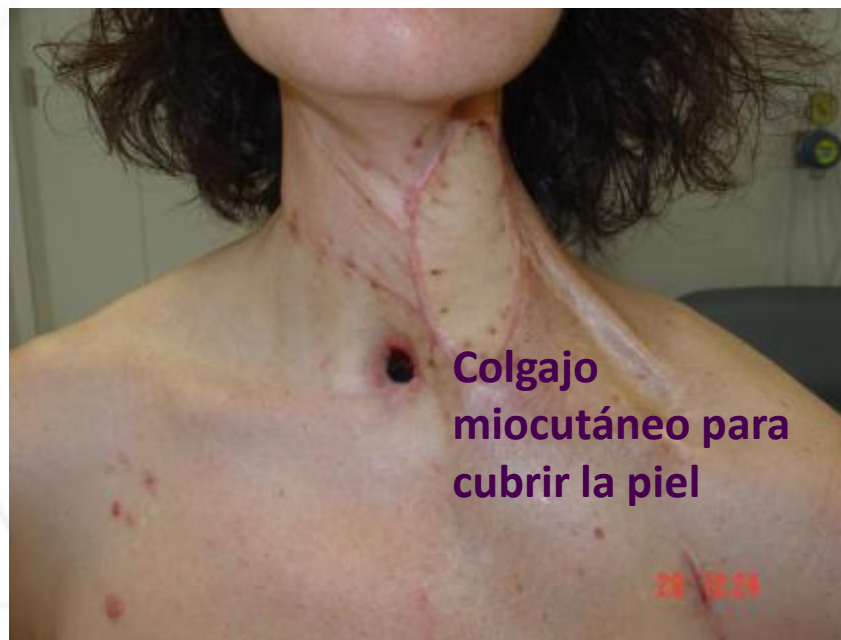
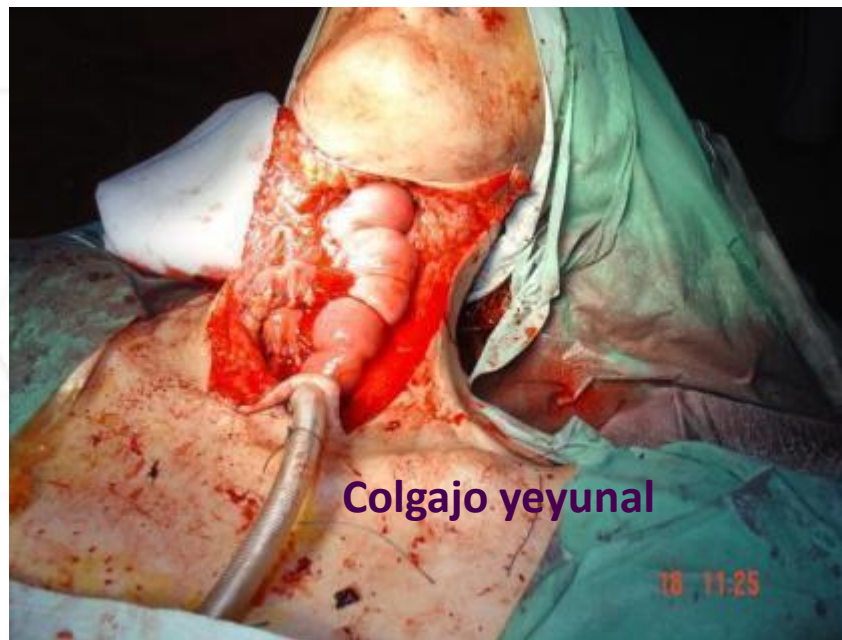
**Colgajo libre
Peroné**

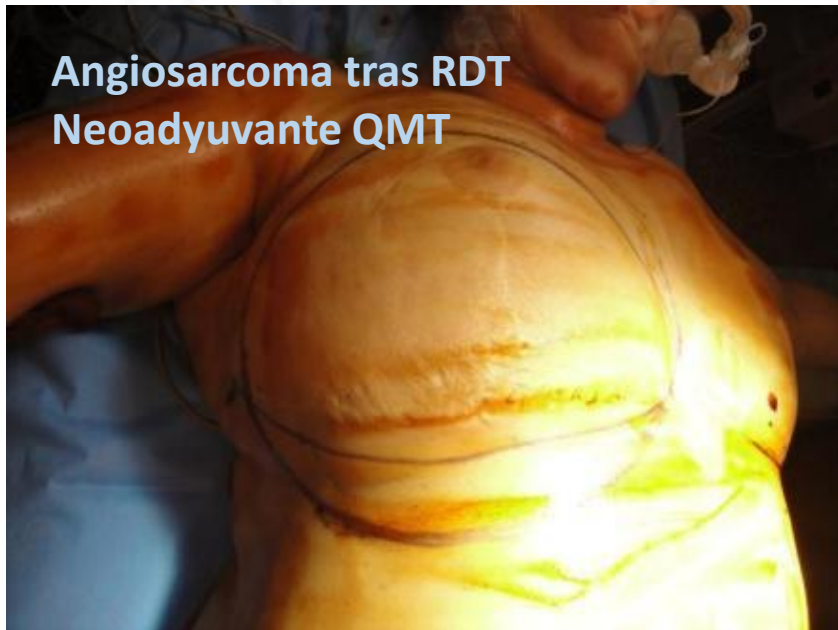



Sarcoma inducido por radiación después de treinta años de tratamiento de un linfoma de Burkitt cervical



Angiosarcoma tras RDT
Neoadyuvante QMT



DIEP colgajo

